

## STUDI HISTOPATOLOGI HATI MENCIT (*Mus musculus L.*) YANG DIINDUKSI PEMANIS BUATAN

Y Utomo, A Hidayat, M Dafip, dan FA Sasi

Jurusan Biologi, FMIPA UNNES, Indonesia  
Gedung D6 lantai 1 Kampus Sekaran Semarang 50229

### Info Artikel

Sejarah Artikel:  
Diterima 1 September 2012  
Disetujui 5 Oktober 2012  
Dipublikasikan Oktober 2012

Keywords:  
liver histopathology  
artificial sweetener  
saccharin  
cyclamate

### Abstrak

Penggunaan pemanis buatan yang semula hanya ditujukan pada produk-produk khusus bagi penderita diabetes, saat ini penggunaannya semakin meluas pada berbagai produk pangan. Oleh karena itu perlu adanya penelitian tentang pengaruh pemberian pemanis buatan terhadap kerusakan organ tubuh khususnya organ hati. Tujuan penelitian ini adalah untuk mengetahui gambaran histopatologi hati pada mencit yang diinduksi pemanis buatan. Penelitian ini merupakan penelitian eksperimental laboratoris dengan rancangan post test randomized control group design. Sebanyak 20 ekor mencit jantan galur Balb/c dibagi secara acak menjadi empat kelompok, masing-masing kelompok terdiri dari lima ekor. Kelompok 1 sebagai kelompok kontrol diberi akuades sebagai placebo. Kelompok 2,3, dan 4 berturut-turut diberi pemanis buatan dengan dosis 5 mg/KgBB, 10 mg/KgBB, dan 15 mg/KgBB. Pemanis buatan diberikan secara oral selama 30 hari. Pada hari ke-31 semua mencit dimatikan untuk diambil organ hatinya. Organ hati selanjutnya dibuat preparat mikroanatomi dan diwarnai dengan HE. Perubahan struktur jaringan hati diamati dan dilakukan penskoran dari 0 sampai 4 berdasarkan derajat perubahannya. Data skor perubahan dianalisis secara deskriptif. Hasil penelitian menunjukkan bahwa kelompok 1 dan 2 derajat kerusakannya hampir sama yaitu skor 1-2, sedangkan kelompok 4 derajat kerusakannya mencapai skor 2-3. Disimpulkan bahwa semakin tinggi dosis pemanis buatan yang diberikan semakin tinggi derajat kerusakan organ hatinya.

### Abstract

The use of artificial sweetener was originally aimed at the specific products for diabetics, but today the use of artificial sweetener is widespread in various food to products. Therefore, it is needed a research on the effects of artificial sweeteners to organs damage especially the liver. The purpose of this study was to determine the histopathological picture of the liver of mice induced by artificial sweeteners. This study was a laboratory experimental design with randomized posttest control group design. Twenty male mice strain Balb/c were randomly divided into four groups, each group consisted of five mice. Group 1 as the control group was given distilled water as placebo. Group 2,3, and 4 was given artificial sweeteners with rising doses. Artificial sweetener was given orally for 30 days. On day 31th all mice's liver were taken to be examined. Liver then was formed as mikroanatomi smear and stained with HE. Change in the structure of the liver tissue was observed and scored from 0 to 4 based on the degree of change. Score changes data were analyzed descriptively. The results showed that group 1 and 2 has almost same degrees of damage with score of 1-2, while group 4 reached a score of 2-3 of damage degree. It can be concluded that the higher dose of artificial sweeteners given the higher degree of damage to the organs.

## Pendahuluan

Keamanan pangan merupakan persyaratan utama yang harus dimiliki oleh setiap produk yang beredar di pasaran. Oleh karena itu untuk menjamin keamanan pangan olahan, dibutuhkan kerjasama antara pemerintah dan produsen industri makanan. Dalam Undang-Undang Kesehatan Nomor 23 Tahun 1992 pasal 10 disebutkan bahwa peningkatan dan pemantapan upaya kesehatan diselenggarakan melalui 15 macam kegiatan, di antaranya adalah pengamanan makanan dan minuman. Hal itu merupakan salah satu upaya untuk melindungi masyarakat dari makanan dan minuman yang tidak memenuhi persyaratan.

Sejak pertengahan abad ke-20, peranan bahan tambahan pangan (BTP) semakin penting sejalan dengan kemajuan teknologi pangan sintesis. Banyaknya BTP dalam bentuk murni yang tersedia secara komersial dengan harga relatif murah, akan mendorong meningkatnya pemakaian BTP, yang berarti meningkatkan konsumsi bahan tersebut bagi setiap individu (Cahyadi 2008).

Namun demikian, perlu kita sadari bahwa seringkali makanan hasil industri rumah tangga mengandung BTP yang berbahaya, seperti borak, formalin, asam benzoat, natrium siklamat, dan sakarin. Bahan-bahan tambahan tersebut ditambahkan pada makanan dengan tujuan untuk pengawet, pengenyal, pemanis, dan penambah warna.

Pemanis dapat dikelompokkan menjadi pemanis alami dan pemanis buatan/sintesis. Pemanis alami biasanya berasal dari tanaman. Pemanis buatan (sintesis) merupakan bahan tambahan yang dapat memberikan rasa manis dalam makanan, tetapi tidak memiliki nilai gizi. Contoh pemanis buatan yaitu sakarin, siklamat, aspartam, dulsin, sorbitol sintesis, nitropropoksi-anilin. Banyak aspek digunakan sebagai dasar pertimbangan dalam menentukan jenis pemanis buatan yang diizinkan untuk produk pangan, antara lain nilai kalori, tingkat kemanisan, toksisitas, dan pengaruhnya terhadap metabolisme tubuh manusia. Selain jenis pemanis buatan, batasan jumlah maksimum penggunaannya juga dijadikan dasar pertimbangan (Ambarsari et al. 2008).

Konsumsi makanan dan minuman dengan kandungan gula tinggi secara berlebihan tanpa diimbangi dengan asupan gizi lain dapat menimbulkan gangguan metabolisme tubuh

(Usmiati & Yuliani 2004). Kondisi ini menyebabkan penggunaan sukrosa atau yang lebih dikenal dengan gula sebagai bahan pemanis utama semakin tergeser.

Sebagai bagian dari produk pangan, pemanis termasuk golongan bahan tambahan kimia selain bahan-bahan lainnya seperti antioksidan, pemutih, pengawet, pewarna, dan sebagainya. Pada dasarnya pemanis buatan (artificial sweeteners) merupakan senyawa yang secara substansial memiliki tingkat kemanisan lebih tinggi, yaitu berkisar antara 30 sampai ribuan kali lebih manis dibandingkan sukrosa. Tingginya tingkat kemanisan pemanis buatan, menyebabkan penggunaannya hanya dalam jumlah kecil sehingga dikatakan rendah kalori atau tidak mengandung kalori. Selain itu penggunaan pemanis buatan juga jauh lebih murah dibandingkan sukrosa. Seperti diketahui, sukrosa sebagai bahan pemanis alamiah memiliki kandungan kalori yang cukup tinggi, yaitu sebesar 251 kal/100 gram bahan (Usmiati & Yuliani 2004).

Penggunaan pemanis buatan yang semula hanya ditujukan bagi penderita diabetes, saat ini penggunaannya semakin meluas pada berbagai produk pangan secara umum. Beberapa pemanis buatan bahkan dapat langsung digunakan konsumen hanya dengan menambahkan ke dalam makanan atau minuman sebagai pengganti gula. Propaganda penggunaan pemanis buatan umumnya dikaitkan dengan isu-isu kesehatan seperti pengaturan berat badan, pencegahan kerusakan gigi, dan mencegah peningkatan kadar glukosa darah. Namun demikian, penggunaan pemanis buatan tidak selamanya aman bagi kesehatan (Usmiati & Yuliani 2004).

Cahyadi (2008) menyatakan bahwa industri pangan dan minuman lebih menyukai menggunakan pemanis sintesis karena harganya relatif murah dan tingkat kemanisannya yang lebih tinggi. Hal ini mengakibatkan semakin meningkatnya penggunaan pemanis sintesis terutama sakarin dan siklamat. Dalam kehidupan sehari-hari, pemanis buatan sakarin dan siklamat maupun campuran keduanya sering ditambahkan ke dalam berbagai jenis jajanan anak-anak seperti makanan ringan (snack), cendol, limun, makanan tradisional, dan sirup (Yulianti 2007).

Pemanis buatan diperoleh secara sintesis melalui reaksi-reaksi kimia di laboratorium maupun skala industri. Karena diperoleh

melalui proses sintesis dapat dipastikan bahan tersebut mengandung senyawa-senyawa sintesis. Penggunaan pemanis buatan perlu diwaspadai karena dalam jumlah berlebihan akan menimbulkan efek samping yang merugikan kesehatan. Hasil penelitian menunjukkan bahwa beberapa jenis pemanis buatan berpotensi menyebabkan tumor dan bersifat karsinogenik. Oleh karena itu WHO telah menetapkan Acceptable Daily Intake (ADI) atau kebutuhan per orang per hari, yaitu sebesar 0-5 mg/kg BB/hari.

Hasil penelitian Lembaga Konsumen Jakarta (LKJ) menunjukkan bahwa sembilan dari 48 jenis makanan khususnya makanan anak-anak menggunakan pemanis buatan (aspartam, sakarin, dan siklamat), yang efek negatifnya dapat mempengaruhi syaraf otak dan kanker. Penggunaan bahan-bahan tersebut di negara-negara Eropa sudah lama dilarang (Syah 2005).

Bahan tambahan makanan yang diizinkan untuk digunakan terdiri dari golongan antioksidan (antioxidant), antikempal (anticakingagent), pengatur keasaman (acidity regulator), pemanis buatan (artificial sweetener), pemutih dan pematang tepung (flour treatment agent), pengemulsi, pemantap, dan pengental (emulsifier, stabilizer, and thickener), pengawet (preservative), penguat (firmingagent), pewarna (colour), penyedap rasa dan aroma, penguat rasa (flavour, flavour enhancer) dan sequestrant. Selain itu, beberapa bahan tambahan yang biasa digunakan dalam makanan adalah enzim, penambahan gizi, dan humektan (Syah 2005).

Efek samping penggunaan BTP berlebih untuk jangka pendek adalah sakit perut, diare, demam, sakit kepala, mual, dan muntah-muntah sedangkan pada jangka panjang dapat menyebabkan kanker, tumor, gangguan saraf, gangguan fungsi hati, iritasi lambung, dan perubahan fungsi sel (Saparinto & Hidayati 2006).

Berdasarkan hal-hal tersebut, perlu dilakukan penelitian tentang bahaya penggunaan pemanis buatan terhadap kesehatan tubuh. Dalam penelitian ini akan diteliti pengaruh pemanis buatan terhadap kerusakan hati. Sakarin yang digunakan akan dicobakan kepada hewan coba mencit (*Mus musculus L.*) jantan dan dilihat tingkat kerusakan hatinya melalui gambaran mikroanatomi hati.

## Metode

Penelitian ini adalah penelitian eksperimental murni dengan rancangan acak lengkap pola satu arah. Variabel utama adalah dosis pemanis buatan sebesar 5 mg/KgBB, 10 mg/KgBB, dan 15 mg/KgBB, sedangkan variabel terganggunanya adalah gambaran histopatologi hati mencit. Populasi dari penelitian ini adalah mencit (*Mus musculus L.*) Balb/c jantan umur 3 bulan dengan berat badan 100-150 gram. Sebanyak 20 ekor mencit dibagi secara acak menjadi empat kelompok, masing-masing kelompok terdiri dari lima ekor. Kelompok 1 sebagai kelompok kontrol, diberi akuades sebagai placebo. Kelompok 2, 3, dan 4 berturut-turut diberi pemanis buatan sebanyak 5 mg/KgBB, 10 mg/KgBB, dan 15 mg/KgBB. Pemanis buatan diberikan secara peroral dengan pelarut akuades dan diberikan selama 30 hari. Selama penelitian tikus diberi pakan standar dan air minum secara ad libitum.

Setelah 30 hari, semua mencit dianestesi menggunakan kloroform kemudian dibedah untuk diambil organ hatinya. Pembedahan dan pengambilan organ dilakukan menggunakan alat-alat bedah dan dilakukan secara hati-hati agar organ yang diambil tidak rusak. Organ hati selanjutnya dicuci dengan NaCl fisiologis (NaCl 0,9%). Setelah dicuci, organ hati difiksasi dengan cara dimasukkan ke dalam botol berisi formalin 4%. Organ hati yang telah difiksasi kemudian dibuat preparat histologinya sesuai prosedur Suntoro (1983).

Organ hati yang telah difiksasi selanjutnya dicuci dengan akuades dan direndam ke dalam larutan FAA (formaldehide: acetic acid: alcohol) selama 24 jam. Tahap berikutnya adalah dehidrasi yang dilakukan secara bertingkat dengan alkohol 70%, 80%, 90%, 95%, dan alkohol absolut masing-masing selama 1 jam. Setelah dehidrasi, dilakukan penjernihan selama 1 jam dengan cara organ hati dimasukkan ke dalam larutan alcohol xylol, kemudian dimasukkan ke dalam xylol murni I, II, III masing-masing selama 20 menit. Organ yang tidak jernih menunjukkan dehidrasi kurang baik sehingga harus didehidrasi kembali. Setelah organ hati tampak jernih, dilakukan tahap infiltrasi parafin. Tahap ini dilakukan dengan cara merendam organ hati dalam cairan paraffin dengan titik leleh 48-52°C, 52-54°C, dan 54-56°C masing-masing selama 1-2 jam (Suntoro 1983).

Setelah diinfiltrasi, organ ditanam dalam cetakan berisi parafin cair sampai mengeras.

Selanjutnya organ dalam parafin dipotong menggunakan microtome dengan ketebalan 6-10  $\mu\text{m}$ . Irisan yang diperoleh ditempelkan pada gelas objek yang sebelumnya telah diolesi albumin. Albumin yang digunakan dicampur gliserin dengan perbandingan 1:1 dan disimpan dalam kotak sediaan selama satu hari sebelum digunakan. Agar benar-benar menempel, irisan ditetesi akuades kemudian diletakkan di atas hot plate pada suhu  $40^{\circ}\text{C}$  hingga mengering. Tahap selanjutnya adalah deparafinisasi yaitu menghilangkan parafin yang terdapat pada jaringan dengan cara merendam jaringan dalam xylol selama 10 menit. Setelah itu dilakukan proses pewarnaan. Jaringan histologis dihisap xylol-nya menggunakan kertas saring. Kemudian berturut-turut dimasukkan kedalam alkohol 96%, 90%, 80%, 70%, 60%, 50%, 40%, dan 30% masing-masing selama 5 menit lalu ke akuades selama 5 menit. Kemudian dicuci dengan air mengalir kurang lebih 2 menit (Suntoro 1983).

Setelah itu jaringan dimasukkan ke dalam haemotoxylin erlich selama 4 menit kemudian dicuci dengan air mengalir selama 10 menit. Selanjutnya jaringan dimasukkan ke dalam aquades dan alkohol 50%, 60%, 70%, 80%, 90%, 96% masing-masing beberapa celupan. Kemudian jaringan direndam dalam larutan pewarna yang kedua yaitu eosin yellow 0,5% (dalam alkohol 70%) selama 1,5 menit. Setelah terwarnai, jaringan dicelupkan ke dalam alkohol 70%, 80%, 90%, 96%, dan alkohol absolut selama 10 menit. Tahap selanjutnya preparat dikeringanginkan dan dimasukkan ke dalam xylol selama 15 menit. Sediaan histologi selanjutnya ditetesi Canada balsame lalu ditutup dengan coverglass. Tahap terakhir preparat diberi label dan keterangan, kemudian diamati di bawah mikroskop (Suntoro 1983).

Perubahan sel-sel hati (degenerasi dan nekrosis) diamati di mikroskop pada perbesaran 400 kali. Perubahan sel-sel hati dilihat dengan cara membagi lobus hati menjadi tiga zona yang terdiri dari zona 1, zona 2, dan zona 3. Zona-zona tersebut sama dengan area periportal, midzona, dan centrilobular. Perubahan sel-sel hati yang terlihat dihitung dalam satu lapang pandang dengan jumlah 100 sel. Rata-rata jumlah kerusakan sel dihitung pada lima lapang pandang per slide pada zona 3. Derajat kerusakan dikuantitatifkan berdasarkan metode Mitchel (Ghufron 2001), yakni skor 0 jika tidak terjadi kerusakan sel hepar, skor 1 jika kerusakan sel hepar mencapai 0,1-5%, skor 2

jika kerusakan sel hepar mencapai 6-25%, skor 3 jika kerusakan sel hepar mencapai 26-50%, skor 4 jika kerusakan sel hepar lebih dari 50%. Data yang diperoleh dianalisis secara deskriptif dengan membandingkan hasil pengamatan mikroskopik organ hati dari setiap kelompok perlakuan dengan kontrol.

#### Hasil dan Pembahasan

Hasil pengamatan mikroskopis kelompok 1 (kontrol) tampak sel hati tersusun radier mengelilingi vena sentralis, yang berhubungan dengan ruang perisinusoid (Gambar 1a). Unit fungsional hepar terkecil adalah asinus hepar yang terdiri atas sel-sel parenkim sekitar arteriol, venul, dan duktus biliaris terminal serta terletak di antara dua vena sentralis. Konsep asiner ini dapat menjelaskan gangguan patofisiologis penyakit hepar (Fawcett 2002).

Pada kelompok 2 yang diberi pemanis buatan dosis 5 mg/KgBB/hari mulai terjadi perubahan sel hepar. Sel hepar mengalami degenerasi dan nekrosis dengan rata-rata sebesar 0,52% (skor 1) (Gambar 1b).

Pada kelompok 3 yaitu kelompok yang diberi pemanis buatan sebanyak 10 mg/KgBB/hari menunjukkan kerusakan sel hepar yang tidak berbeda jauh dengan kelompok 2 yaitu 0,56% (skor 1) (Gambar 1c). Kerusakan hepar oleh zat toksin kemungkinan terjadi karena beberapa faktor, seperti jenis zat kimia, dosis, dan lama paparan (akut, subkronik, atau kronik). Selain itu, hepar mempunyai kemampuan regenerasi yang tinggi. Kehilangan jaringan akibat zat-zat toksik memacu mekanisme pembelahan sel dan terus berlangsung sampai perbaikan massa jaringan tercapai (Junqueira et al. 2007).

Lain halnya yang terjadi pada kelompok 4 yaitu kelompok yang diberi pemanis buatan 15 mg/KgBB/hari menimbulkan perubahan bermakna pada gambaran histopatologi sel hepar mencit. Sinusoid tampak melebar serta tampak peningkatan jumlah sel-sel yang mengalami degenerasi dan nekrosis yaitu sebesar 35,72% (skor 3) (Gambar 1d). Hal ini terjadi karena akumulasi lemak di dalam sel hati yang biasanya ditandai dengan adanya vakuola-vakuola kecil di dalam sitoplasma. Vakuola-vakuola ini dapat membesar dan mendesak inti sel ke bagian tepi sel hati. Apabila sel hati mengalami kerusakan oleh berbagai sebab, maka serangkaian perubahan



morfologi dapat dijumpai pada hati (Arief 2006).

Nilai rerata skor perubahan organ hepar mencit Balb/c yang diberi pemanis buatan ditunjukkan pada Tabel 1.

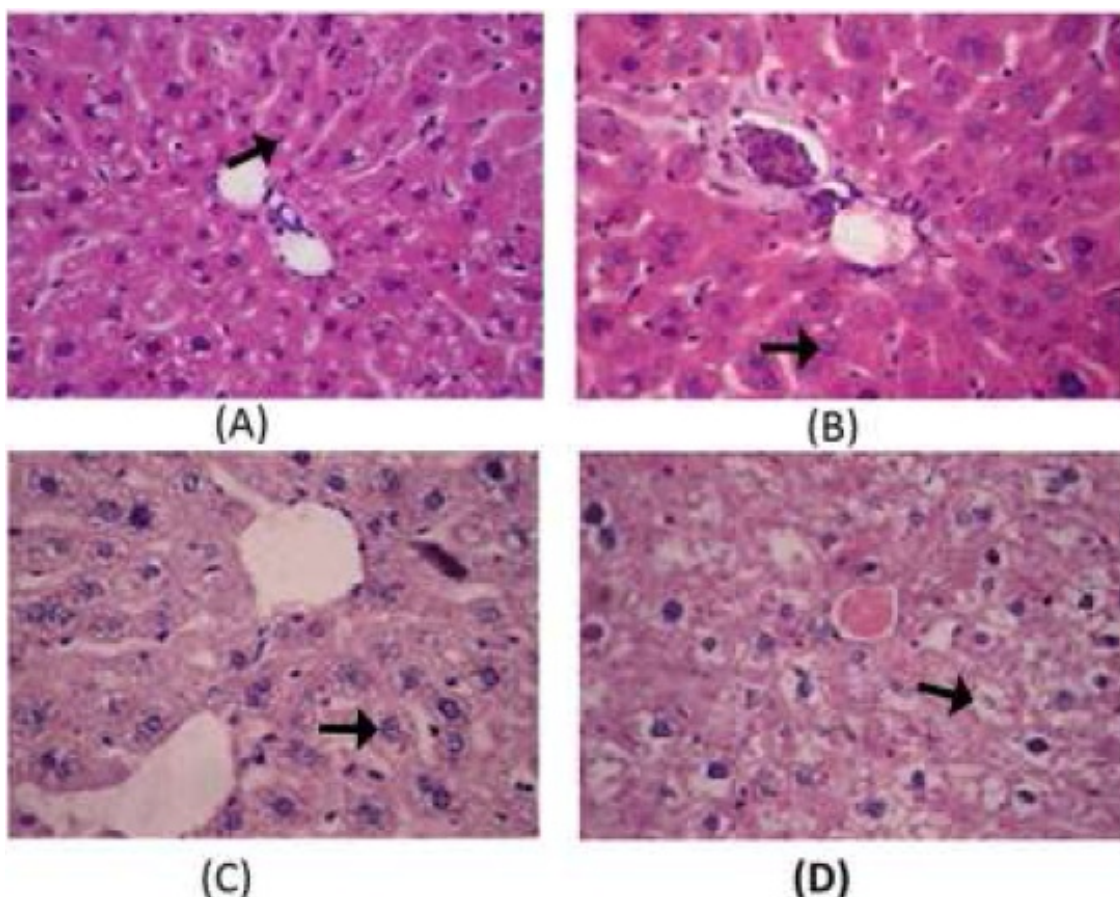
Tabel 1. Nilai rerata skor perubahan hepar

Mencit	Kelompok			
	I	II	III	IV
A	0	1	1	2
B	0	1	2	3
C	0	1	2	3
D	1	1	1	3
E	0	1	2	2

Keterangan:

- 0 : tidak terjadi kerusakan sel hepar
- 1 : kerusakan sel hepar mencapai 0,1-5%
- 2 : kerusakan sel hepar mencapai 6-25%
- 3 : kerusakan sel hepar mencapai 26-50%
- 4 : kerusakan sel hepar lebih dari 50%

Hepar merupakan organ yang berperan penting dalam tubuh manusia. Metabolisme intermedier dari seluruh bahan makanan berlangsung di hepar. Hepar merupakan tempat utama untuk aktivitas sintesis, katabolik, dan detoksifikasi dalam tubuh. Selain itu, hati berperan dalam ekskresi pigmen darah. Sel-sel Kupffer dalam hati juga ikut berperan dalam reaksi imunologik. Kerusakan hepar dapat disebabkan oleh berbagai agen antara lain virus, alkohol, dan obat-obatan (seperti isoniazid, aspirin, tetrasiklin). Agen-agen tersebut dapat menyebabkan gangguan fungsi hepar berupa karsinoma ataupun sirosis hepatis (Junqueira et al. 2007). Semua jejas pada hati menimbulkan gambaran patologi yang sama yaitu terjadinya degenerasi dan akumulasi intraseluler, nekrosis, inflamasi, regenerasi, dan fibrosis (Huang et al. 2003).



Gambar 1. Gambaran histopatologi hepar mencit Balb/c (perbesaran 400x) (A) sel hepar normal; (B) degenerasi parenkimatosa sel hepar; (C) degenerasi hidropik sel hepar; (D) nekrosis sel hepar.

Berdasarkan hasil pengamatan, hepatosit normal menunjukkan susunan sel secara radier terhadap vena sentralis, bentuk sel bulat dan oval, dan terdapat lempeng-lempeng hepatosit. Sel terlihat memiliki satu nukleus, namun ada juga yang memiliki lebih dari satu nukleus (binukleat) yang terdapat di tengah sel. Karakteristik hepatosit yang mengalami vakuolisasi adalah volume hepatosit membesar, nukleus rata-rata hanya satu terletak di tengah sel, bagian sitoplasma hepatosit agak cekung tampak lebar dan berwarna putih. Hepatosit bervakuola ditemukan pada zona sentrolobuler yakni di sekitar daerah vena sentralis. Hepatosit yang mengalami vakuolisasi tidak sebanyak sel yang mengalami piknosis dan nekrosis. Hepatosit yang mengalami piknosis tampak menghitam, namun masih memiliki membran sel. Nukleus belum tampak terfragmentasi. Beberapa sel yang mengalami piknosis tampak lebih besar daripada hepatosit normal, namun ada juga yang mempunyai ukuran lebih kecil dari hepatosit normal. Hepatosit berbentuk bulat dengan kondisi sel yang masih tersusun secara radier (Fajariah et al. 2010).

Hal ini sesuai dengan pernyataan Ngabekti dan Isnaeni (2000) bahwa piknosis atau pengerutan inti merupakan homogenisasi sitoplasma. Hepatosit yang mengalami piknosis ini tampak lebih gelap daripada hepatosit normal. Selain kerusakan berupa piknosis dan sel bervakuola, hepatosit juga mengalami nekrosis. Kerusakan hepatosit berupa nekrosis ditandai dengan nukleus yang menghitam dan mengalami fragmentasi. Selain itu, hepatosit tampak semakin kecil dan mengkerut sehingga mempunyai bentuk yang tidak teratur.

Perubahan yang terjadi setelah pemberian pemanis buatan meliputi degenerasi parenkimatosa, degenerasi hidropik, dan nekrosis yang tampak pada Gambar 1c. Degenerasi parenkimatosa merupakan degenerasi paling ringan, terjadi pembengkakan dan kekeruhan sitoplasma. Degenerasi ini reversibel karena hanya terjadi pada mitokondria dan retikulum endoplasma akibat gangguan oksidasi. Sel yang terkena jejas tidak dapat mengeliminasi air sehingga tertimbun di dalam sel dan sel mengalami pembengkakan. Degenerasi hidropik merupakan derajat kerusakan yang lebih berat, tampak vakuola yang berisi air dalam sitoplasma yang tidak mengandung lemak atau glikogen. Perubahan ini umumnya merupakan akibat gangguan metabolisme seperti hipoksia atau keracunan

bahan kimia. Degenerasi ini juga bersifat reversibel meskipun tidak menutup kemungkinan bisa menjadi irreversibel apabila penyebab cederanya menetap. Sel yang telah cedera kemudian bisa mengalami robekan membran plasma dan perubahan inti sehingga sel mati atau nekrosis.

Menurut Santosa (2005) apabila senyawa racun yang masuk terlalu besar sehingga bersifat toksik pada hepar, maka akan menimbulkan degenerasi jaringan hepar. Kemudian terjadi nekrosis yang dapat merusak jaringan hepar. Dengan demikian perlu hati-hati dan pertimbangan yang cermat agar terhindar dari bahaya pemanis buatan dengan dosis tinggi. Pemanis buatan dalam darah dapat menyebabkan kerusakan berbagai organ termasuk organ hati. Hal ini diakibatkan oleh kemampuan pemanis buatan untuk membentuk radikal bebas dalam tubuh serta menurunkan kemampuan antioksidan sehingga dengan sendirinya akan terjadi stres oksidatif. Selain itu dari berbagai penelitian diketahui bahwa pemanis buatan secara langsung dapat menimbulkan terjadinya gangguan dalam proses biokimia normal sistem hepatobilier dan juga dapat menyebabkan nekrosis sel hati.

Adanya infiltrasi sel-sel radang, baik pada jaringan hati ataupun ginjal diduga terkait dengan adanya respon tubuh terhadap beberapa kelainan akibat teraktivasinya termoregulator. Pada tubuh yang menderita peradangan akan melepaskan berbagai jenis senyawa biokimia, seperti beberapa jenis hormon glukokortikoid dan sitokin. Sitokin yang dilepaskan memegang peran penting dalam upaya tubuh mempertahankan homeostasis akibat peradangan. Selama terjadi peradangan sekresi sitokin meningkat, hal ini akan meningkatkan respons inflamasi. Selain itu, pada keadaan peradangan yang kronis, protektif protein yang dihasilkan akibat radang (heat shock protein; HSP) menjadi tidak terkendali, sehingga menyebabkan beberapa jenis protein seluler mengalami kerusakan, kejadian apoptosis dan nekrosis jaringan juga meningkat (Huang et al. 2003).

Natrium sakarin yang dikonsumsi tikus percobaan secara terus menerus dalam waktu yang lama (minimal 10 minggu) dengan dosis melebihi ketentuan dapat menimbulkan anemia dan peningkatan, kadar bilirubin, SGPT, dan SGOT meningkat. Secara normal kedua enzim (SGPT, SGOT) ini ditemukan di darah dalam jumlah sedikit. Kalau kadar kedua atau salah

satu dari enzim ini dalam aliran darah meningkat, hal itu merupakan petunjuk bahwa sel-sel hati mengalami kerusakan. Pemberian natrium sakarin terlalu lama dapat meningkatkan jumlah leukosit dan limfosit atau sel-sel radang lainnya. Akan tetapi, kadar hemoglobin dan jumlah eritrosit menurun jika dibandingkan dengan normal (Demacario & Macario 2000).

Natrium sakarin yang diberikan dalam dosis tunggal memiliki sifat retensi atau tersisa dalam organ tubuh mencit. Kalau diberi dosis terus menerus atau dosis berulang, natrium sakarin yang tersisa mengalami akumulasi. Natrium sakarin yang tertimbun dalam organ akan bersifat racun terhadap organ tersebut, akibatnya organ akan mengalami kerusakan bahkan dapat menimbulkan tumor.

Selain natrium sakarin, pemanis buatan lainnya adalah siklamat. Sebesar 0.1-8% dari total siklamat yang masuk ke dalam tubuh manusia diubah menjadi sikloheksilamin, namun berbeda tiap individu untuk jumlah yang diekskresikan (dapat mencapai 60% dari total yang masuk ke dalam tubuh) (IARC 1980; Buss et al. 1992). Sebagian siklamat yang tidak diabsorpsi tubuh akan dikonversi oleh mikroflora gastrointestinal menjadi sikloheksilamin yang dapat diabsorpsi oleh usus (Drasar et al. 1972).

Berdasarkan penelitian yang dilakukan oleh Bauchinger et al. (1970), menunjukkan bahwa konsumsi siklamat secara rutin dalam jangka panjang mengakibatkan terjadinya aberasi kromosomal pada limfosit dan kandung kemih. Aberasi kromosom disebabkan oleh adanya interaksi antara sikloheksilamin dan protein regulator gen kanker (Dick et al. 1974).

Pemberian pemanis buatan pada hepatosit dapat menyebabkan hambatan terhadap aktivitas beberapa enzim yang berperan dalam respirasi seluler, yaitu malat dehidrogenase dan enzim 2-oksoglutarat dehidrogenase yang berperan dalam siklus asam sitrat, serta enzim NADH sitokrom-reduktase dalam sistim transfer elektron sehingga mengakibatkan penurunan ATP. Selanjutnya fungsi pompa natrium yang memerlukan ATP untuk mengatur keluar masuknya ion-ion Na<sup>+</sup> dan K<sup>+</sup> dari dan keluar hepatosit dengan cara transport aktif terhambat. Hal ini mengakibatkan terjadinya akumulasi ion-ion Na<sup>+</sup> di dalam sel, sehingga nilai osmosis plasma sel meningkat. Keadaan ini

menyebabkan air di sekitar hepatosit masuk ke dalam hepatosit, sehingga terjadi pembengkakan sel dan organela-organela sel, termasuk mitokondria, dan retikulum endoplasma. Hal ini mengakibatkan kerusakan struktur serta penurunan fungsi organela-organela tersebut. Mitokondria berfungsi untuk respirasi seluler. Bila mitokondria, khususnya membran luar, membran dalam, dan krista mitokondria mengalami kerusakan, maka enzim-enzim yang berperan dalam siklus asam sitrat dan sistim transfer elektron akan keluar dari mitokondria. Selanjutnya respirasi seluler tidak dapat berlangsung. Akibatnya terjadi penurunan energi yang diperlukan untuk berbagai aktivitas hepatosit. Akhirnya hepatosit-hepatosit mengalami nekrosis dan mati. Apabila banyak hepatosit yang mengalami nekrosis, maka dapat terjadi gangguan fungsi hepar (Hastuti 2010).

#### Simpulan

Berdasarkan penelitian dapat disimpulkan bahwa pemberian pemanis buatan peroral berpengaruh terhadap gambaran histopatologi hepar mencit Balb/c jantan. Pengamatan secara mikroskopik pada hepar mencit Balb/c jantan setelah pemberian pemanis buatan peroral dosis 5 mg/KgBB/hari dan 10 mg/KgBB/hari menunjukkan perubahan hepar dengan skor 1 (perubahan 0,52% dan 0,56%). Namun pemberian pemanis buatan dosis 15 mg/KgBB/hari selama 30 hari dapat menyebabkan perubahan degenerasi dan nekrosis sel hepar sebesar 35,72% (skor 3).

#### Daftar Pustaka

- Ambarsari I, Qanytah & Sarjana. 2008. Penerapan Standar Penggunaan Pemanis Buatan Pada Produk Pangan. Balai Pengkajian Teknologi. dst: Pertanian Jawa Tengah.
- Arief S. 2006. Radikal Bebas. Surabaya: Bagian Ilmu Kesehatan Anak FK Unair/ RS. Dr. Sutomo.
- Bauchinger M, Schmid E, Pieper M & Zollner N. 1970. Cytogenetic effects of cyclamate on human peripheral lymphocytes in vivo. *Deutch Med Wochenschr.* 95: 2220-2223.
- Buss NE, Renwick AG, Donaldson KM & George CF. 1992. The metabolism of cyclamate to cyclohexylamine and its cardiovascular consequences in human volunteers. *Toxicol Appl Pharmacol.* 115: 199-210.

- Cahyadi W. 2008. Analisis dan Aspek Kesehatan Bahan Tambahan Pangan. Jakarta: Bumi Aksara.
- Demacario EC & Macario AJL. 2000. Stressors, stress and survival; overview. *Frontiers Biosci* 5: 780-786.
- Dick CE, Schniepp M, Sonders RC & Wiegand RG. 1974. Cyclamate and cyclohexylamine: Lack of effect on the chromosomes of man and rats in vivo. *Mutant Res.* 26: 199–203.
- Drasar BS, Renwick AG & Williams RT. 1972. The role of the gut flora in the metabolism of cyclamate. *Biochem J* 129: 881–890.
- Fajariyah S, Utami ET & Arisandi Y. 2010. Efek pemberian estrogen sintesis (Diethylstilbestrol) terhadap struktur hepar dan kadar SGOT dan SGPT pada mencit (*Mus musculus*) betina strain Bal/C. *J Ilmu dasar* 11(1): 76-82.
- Fawcett DW. 2001. Buku Ajar Histologi. 12th ed. Jakarta: EGC 583-97.
- Ghufron M. 2001. Gambaran struktur histologik hepar dan ren mencit setelah perlakuan infusa akar rimpang jahe (*Zingiber officinale*) dengan dosis bertingkat. *J Kedokteran YARSI* 9(1): 72.
- Hastuti US. 2010. Efek Mikotoksin terhadap Tubuh. Pidato Pengukuhan Guru Besar dalam Bidang Ilmu Mikrobiologi. FMIPA Universitas Negeri Malang. 16 Desember 2010.
- Huang KL, Wu CP, Chen YL, Kang BH & Lin YC. 2003. Heat stress attenuates air bubble-induced acute lung injury: a novel mechanism of diving acclimatization. *J Appl Physiol* 94: 1485 – 1490.
- IARC. 1980. IARC Monographs on the Evaluation of the Carcinogenic Risk of Chemicals to Humans some Non-nutritive Sweetening Agents. Lyon. 22: 55–109, 171–185.
- Junqueira LC, Carneiro J & Kelley RO. Alih bahasa Tambayong J. 2007. *Histologi Dasar*. Jakarta: EGC 370-387.
- Lu CF. 1995. *Toksikologi Dasar*. Jakarta: UI Press.
- Ngabekti S & Isnaeni W. 2000. Pemanfaatan Kurkumin Untuk Mengeliminir Pengaruh Diazonin terhadap Kerusakan Hati Mencit (*Mus musculus* L). Semarang: Fakultas MIPA Universitas Negeri Semarang.
- Saparianto C & Hidayati D. 2006. *Bahan Tambahan Pangan*. Yogyakarta: Kanisius.
- Santosa MH. 2005. Uji toksisitas akut dan subakut ekstrak etanol dan ekstrak air kulit batang *Artocarpus chamedon* Spreng dengan parameter histopatologi hati mencit. *Majalah Farmasi Airlangga*: 91-5.
- Suntoro H. 1983, *Metode Pewarnaan (Histologi dan Histokimia)*. Jakarta: Bhratara Karya Aksara.
- Syah D. 2005. *Manfaat dan Bahaya Bahan Tambahan Pangan*. Bogor: Fakultas Teknologi Pertanian IPB.
- Undang-Undang Nomor 23 Tahun 1992 Tentang Kesehatan.
- Usmiati S & Yuliani S. 2004. Pemanis alami dan buatan untuk kesehatan. *Warta Penelitian dan Pengembangan Tanaman Industri* 10(1): 13-17.
- Yulianti N. 2007. *Awas! Bahaya Lezatnya di Balik Makanan*. Yogyakarta: Penerbit Andi.